

報道関係各位

2023年7月27日
東京医科大学

**結腸脾弯曲部に向かう変異動脈の走行経路には
2パターンあることを初めて明らかに**
～結腸脾弯曲部がんに対する脾損傷リスクの少ない
新しい血管処理方法の確立に期待～

【概要】

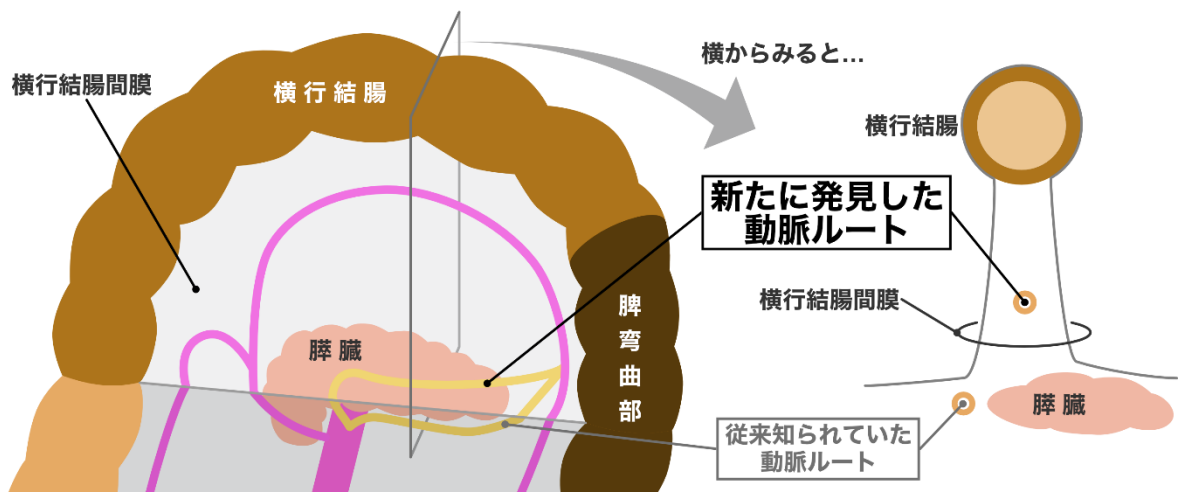
東京医科大学（学長：林 由起子／東京都新宿区）人体構造学分野 伊藤正裕主任教授、表原拓也客員研究員（順天堂大学 解剖学・生体構造科学講座准教授）、河田晋一助教、消化器・小児外科学分野 永川裕一主任教授、榎本正統准教授、医学科第6学年 岡崎倫和（筆頭著者）、諏訪赤十字病院 外科 天野隆皓 副部長（前・がん研有明病院 大腸外科）らの研究グループは、結腸脾弯曲部に分布する動脈の走行経路を肉眼解剖学的に精査することで、以下の知見を得ました。本研究の成果は、結腸・直腸疾患を扱う専門誌「Diseases of the Colon & Rectum」のオンライン版に掲載されました（現地時間2023年7月26日公開）。

なお、今回の研究結果は、結腸脾弯曲部がんの手術における血管処理に伴う脾損傷リスクの少ない、より安全な術式の確立に繋がることが期待されます。

【本研究のポイント】

- 献体されたご遺体を用いて、横行結腸に分布する動脈の走行経路を、個人差を排して可視化する新たな解析手法を確立しました。
- その結果、上腸間膜動脈から結腸脾弯曲部に分布する変異動脈の走行経路として、脾臓の下縁に沿って走行する場合と脾臓から離れた位置を走行する場合との2パターンあることを初めて明らかにしました。

本研究で明らかになった変異動脈（黄色）の走行経路の概要



【研究の背景】

結腸がんの手術では、腫瘍を摘出する際にそこに分布する動脈と静脈も結紮し、腫瘍部とそれらの血管を一括で摘出します。そのため、術者は画像検査等から腸管と血管の三次元的な位置関係を把握してから手術に臨んでいます。しかしながら、横行結腸と下行結腸の移行部である脾彎曲部におけるがん（腫瘍）の摘出手術において、教科書通りではない変異動脈（注1）が存在した場合の処理方法に関するガイドラインは定まっていません。

脾彎曲部には様々なパターンで変異動脈の分布する可能性があることが知られています。その中でも副中結腸動脈（注2）と呼ばれる動脈は、報告にもよりますが3割程度の人に見つかる、変異動脈としては頻度の高い動脈です。加えて、この副中結腸動脈は脾臓のすぐ近くを通るとされており、その処理の際には脾臓を損傷しないよう細心の注意が必要です。そのため、副中結腸動脈を含めて、腫瘍摘出に際しては結紮すべき動脈を症例ごとに正確に把握する必要があります。

しかしながら、その動脈の結紮点を決定するのに必要な情報である動脈の正確な走行経路は、画像検査からは把握することが難しいのが現状です。横行結腸は腸間膜（注3）によって腹腔内に吊り下げられるような構造をとりますが、この腸間膜は画像検査では写らないので、変異動脈が見つかったとしてもその走行経路が腸間膜内なのか体壁に沿うのかまではわかりません。

これらのことから、脾彎曲部を含めた横行結腸に分布する動脈の走行経路を正確に調査するためには、腸間膜を視認できる肉眼解剖学的手法が必要となります。しかしながら、これまでの研究は変異動脈の起始部やその割合などの調査だけに留まっており、走行経路に着目した研究はなされていませんでした。そこで我々は、献体されたご遺体において、脾彎曲部を含めた横行結腸に分布する動脈の走行経路に関して肉眼解剖学的手法を試みました。

【本研究で得られた結果・知見】

1. 個人差を排して横行結腸に分布する動脈の走行経路を可視化する新たな解析手法の確立

横行結腸の形・大きさには個人差があるため、全例で動脈の走行経路を比較するにあたり、横行結腸を半円に見立てて動脈の走行位置を横行結腸までの距離の比で表す独自の手法を考案しました。横行結腸を腹側に持ち上げた状態で写真撮影し、体の正中を通る横行結腸間膜の根本を原点として、その原点から等間隔（15度間隔）で放射状に線を引きました。この線上で原点-腸管の長さに対する原点-動脈の割合を計算することで、動脈位置の相対値を計算しました。その相対値をプロットし、画像ソフト上でそれらを結ぶことで、横行結腸を半円に見立てた上で動脈の走行経路を可視化しました。これにより、全例を同一の縮尺で比較することを可能にしました。

その結果、全例における動脈の走行経路を比較することができました（図1A）。教科書的な動脈しか存在しない場合には、横行結腸間膜の左半分では動脈は腸管に沿って走行するのみであり、原点付近に動脈の走行しない空間が存在することを確認できました（図1B）。一方で、変異動脈として分類される動脈が横行結腸の左半分に分布する場合、この空間を横切ることが明らかになりました（図1A）。

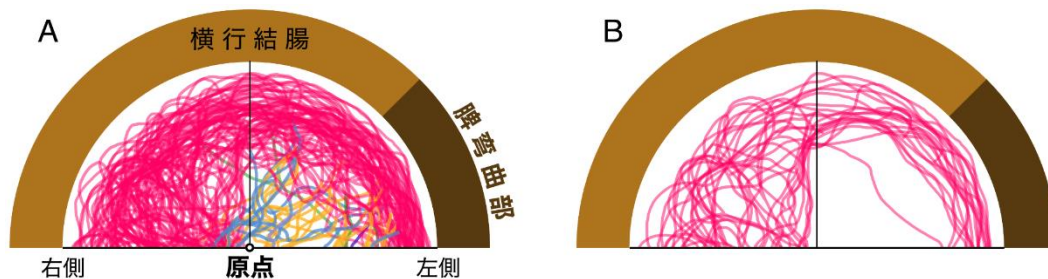


図1：横行結腸間膜内の動脈走行経路

A: 全例を重ね合わせたもの、B: 変異動脈の存在しない例の重ね合わせ

2. 脾弯曲部に向かう変異動脈の走行経路には2パターン存在する

脾弯曲部に分布する変異動脈は6種類に大別することができます。最も割合の多かったのが副中結腸動脈の存在するタイプでした。その走行経路は、過去の文献での定義や外科医の認識と同様、膵臓の下縁を通る例が多くを占めていました（図2A,B）。一方で、中には横行結腸間膜の右半分で腸間膜内に進入し、膵臓から離れたところで横行結腸間膜を横切るように走行するものもあることを初めて明らかにしました（図2C）。

また、中結腸動脈の左枝も脾弯曲部に分布することは報告されていましたが、その走行経路は過去の文献では明らかにされていませんでした。本研究により、中結腸動脈の走行経路にも、副中結腸動脈と同様の2パターンがあることを初めて明らかにしました（図2D-F）。

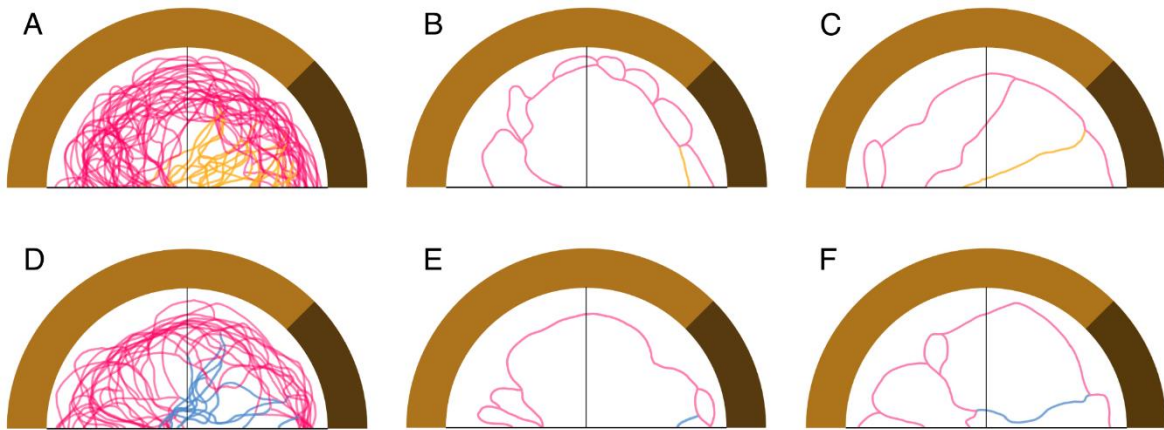


図 2：変異動脈が脾弯曲部に向かう走行経路の 2 パターン

- A: 副中結腸動脈（黄色）の存在する例の重ね合わせ
- B: 副中結腸動脈（黄色）が脾臓下縁を通り脾弯曲部に分布する 1 例
- C: 副中結腸動脈（黄色）が脾臓から離れた位置で横行結腸間膜を横切る 1 例
- D: 中結腸動脈の左枝（青色）が脾弯曲部に分布する例の重ね合わせ
- E: 中結腸動脈の左枝（青色）が脾臓下縁を通り脾弯曲部に分布する 1 例
- F: 中結腸動脈の左枝（青色）が横行結腸間膜を横切って脾弯曲部に分布する 1 例

【今後の研究展開および波及効果】

本研究により、脾弯曲部に向かう変異動脈の走行経路には 2 パターン存在することを明らかにしました。横行結腸間膜を横切って脾弯曲部に向かう動脈は脾臓との距離が離れていることから、脾臓に沿う場合と比べると、より脾臓損傷のリスクが少ない状態で根部（上腸間膜動脈付近）まで動脈を処理することが可能であることが見込まれます。今後、実際の症例で、動脈の走行経路とその処理方法による術後の経過を評価していくことで、各症例の動脈走行経路に適したより良い術式を提案できるようになることが期待されます。

【掲載誌名・DOI】

掲載誌：Diseases of the Colon & Rectum
 DOI: 10.1097/DCR.0000000000002967

【論文タイトル】

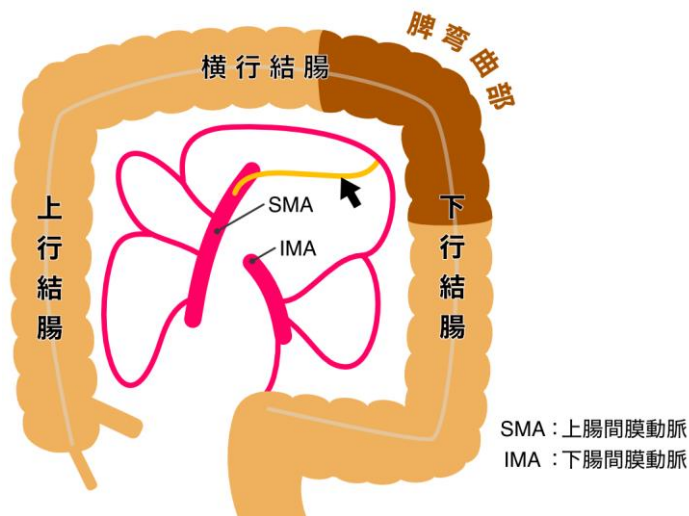
Two types of variational artery' s course from the superior mesenteric artery to supply the splenic flexure: Gross anatomical study

【著者】

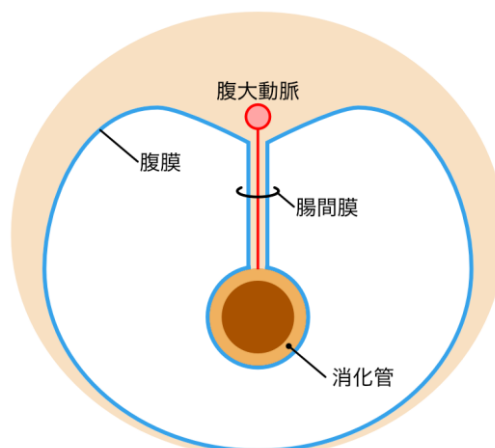
Tomokazu Okazaki, Takuya Omotehara*, Shinichi Kawata, Takahiro Amano, Masanobu Enomoto, Yuichi Nagakawa, and Masahiro Itoh (*責任著者)

【用語解説】

- 注1 変異動脈：大多数の症例で見られる動脈を教科書的な動脈として名称を付けて記載する。一方で、教科書的な記載とは異なる分布を示す動脈を「変異動脈」や「破格」と呼び、その出現頻度や発生過程などが研究されている。
- 注2 副中結腸動脈：結腸には腹大動脈から分岐する上腸間膜動脈と下腸間膜動脈の枝が分布する。教科書的には、上腸間膜動脈からは腹大動脈に近い順で、中結腸動脈、右結腸動脈、回結腸動脈が分岐し上行結腸から横行結腸に分布する。下図の赤色で示す経路がその教科書的な分布であるが、中には黄色で示すような変異動脈（副中結腸動脈、矢印）が上腸間膜動脈から脾弯曲部に分布することがある。



- 注3 腸間膜：消化管は腹膜によって背側から吊り下げられた状態で腹腔内に収まる。体壁と消化管の間で吊り下げている部分をとくに腸間膜と呼び、この中を通して動脈などが消化管に分布することができる。



■研究者コメント(表原拓也 東京医科大学 人体構造学分野 客員研究員(研究当時 講師))

本研究は、当時同大医学科第2学年であった岡崎倫和さん(現・医学科第6学年、本論文の筆頭著者)が解剖実習中に、結腸に分布する動脈の走行についてふとした気づきを得たことがきっかけで始まりました。解剖実習を担当する人体構造学分野では『観察力』の

重要性を説いてきましたが、まさにその観察力を活かし、論文という形でまとめるに至ったことを素直に嬉しく思います。

【関連記事】東京医科大学 医学科第4学年 岡崎倫和さんが、優れた若手解剖学者に与えられる「肉眼解剖学トラベルアワード（献体協会賞）」を受賞

https://www.tokyo-med.ac.jp/news/2021/0524_163857002686.html

○研究内容に関するお問い合わせ先

東京医科大学 人体構造学分野

客員研究員 表原 拓也

E-mail : anatomy@tokyo-med.ac.jp

○取材に関するお問い合わせ先

学校法人東京医科大学 企画部 広報・社会連携推進室

TEL : 03-3351-6141 (代表)

E-mail : d-koho@tokyo-med.ac.jp